



CLUB DES
CARDIOLOGUES
DU SPORT

DIAGNOSTIC DE CARDIOMYOPATHIE HYPERTROPHIQUE

Avec la revue

Cardio

N°27 - Mai 2011

& Sport

LA REVUE PRATIQUE DE LA CARDIOLOGIE DE L'EFFORT

ENTRAÎNEMENT

Le réentraînement
post-infarctus
Des effets bénéfiques
au long cours

IMAGERIE

Diagnostic de
cardiomyopathie
hypertrophique
Apport de l'IRM cardiaque

MISE AU POINT

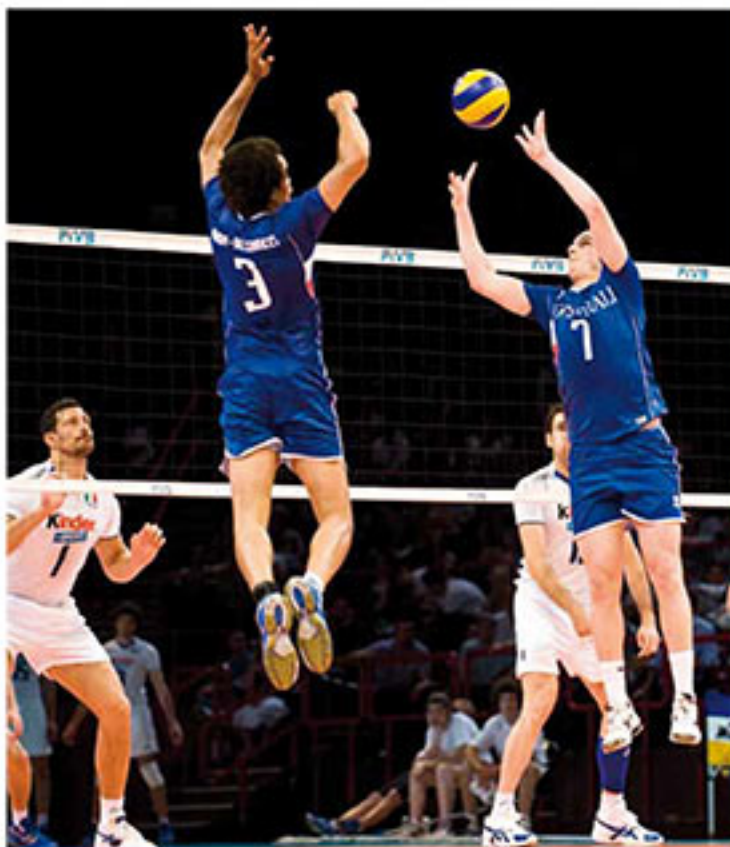Le patinage de vitesse
Contraintes cardiovasculaires

LE POINT SUR...

La fibrillation
auriculaire du sportif
De la physiopathologie
au traitement

PHYSIOLOGIE

Vieillessement
et tissu musculaire
squelettique
Quelles interactions
avec l'activité physique ?



Événement



CONTRAINTES CARDIOVASCULAIRES DU VOLLEY-BALL : QUELLES PATHOLOGIES RECHERCHER ?

- Les syndromes du défilé thoraco-brachial et des "doigts morts"
- Comment concilier sport et études de haut niveau ?

Interview de Grégory Brachard (Champion de France 2010 de beach-volley)
et de Julien Lyneel (Montpellier Université Club).

Diagnostic de cardiomyopathie hypertrophique

Apport en pratique courante de l'IRM cardiaque

Dr Rolland Gautier*,
Dr Alexis Jacquier*

Les objectifs de cet article sont d'exposer les avantages de l'IRM dans le diagnostic des CMH et de préciser l'apport potentiel de l'IRM dans l'évaluation du pronostic des CMH.

> Introduction

La cardiomyopathie hypertrophique (CMH) est une affection d'origine génétique (transmission autosomique dominante) caractérisée par une hypertrophie localisée ou diffuse du ventricule gauche (VG). La prévalence de cette affection est de 0,2 % et elle représente la première cause de mort subite chez l'adulte jeune et le sportif. Un dépistage précoce et de qualité de la CMH apparaît donc nécessaire afin de pouvoir au mieux prévenir le risque de mort subite. Le diagnostic de CMH débutante est parfois délicat surtout lorsque l'affection est suspectée chez un sportif de haut niveau (≥ 8 h de sport par semaine). Le diagnostic différentiel entre l'hypertrophie physiologique du sportif et la cardiomyopathie hypertrophique requiert des explorations spécifiques qui doivent inclure la réalisation d'une IRM cardiaque. L'échocardiographie reste, évidemment, l'examen de référence et de

Plusieurs études récentes ont montré la supériorité de l'IRM par rapport à l'échographie dans la recherche d'épaississement segmentaire du VG localisé dans les régions antéro-latérale et apicale.

première intention. Néanmoins l'IRM à l'avantage par rapport à l'échocardiographie :

- d'explorer l'ensemble des segments du ventricule gauche (limite endocardique et épicaudique) y compris sa paroi latérale et la zone apicale ;
- de permettre la visualisation des zones de fibrose dans le myocarde ;
- de permettre des mesures très précises de l'épaisseur télédiastolique, des volumes et de la masse ventriculaire gauche. Par contre, la mesure du gradient sous-valvulaire aortique reste le domaine de l'échocardiographie.

> Généralités

Le diagnostic de CMH en IRM, comme en échographie, est basé sur la mise en évidence d'une augmentation de l'épaisseur d'une paroi du VG (qui est typiquement de distribution asymétrique). L'augmentation de l'épaisseur de la paroi libre du VG est associée à un ventricule hyperdynamique et à l'absence d'autres causes secondaires d'hypertrophie myocardique (rétrécissement aortique, HTA...). La mesure de l'épaisseur de la paroi du VG se fait en télédiastole. Le diagnostic de CMH est évoqué chez l'homme lorsque l'épaisseur myocardique est supérieure ou égale à 13 mm. Chez le sportif de haut niveau d'entraînement, l'épaisseur myocardique ≥ 15 mm est considérée comme pathologique. Pour les sportifs de haut niveau une épaisseur entre 13 et 15 mm est considérée comme suspecte, le diagnostic est basé sur les signes associés et nécessite parfois une surveillance. Chez la sportive, le diagnostic de CMH est évoqué lorsque l'épaisseur du myocarde est supérieure à 12 mm. Dans les recommandations françaises il n'est

>>> *Service de radiologie, Hôpital Timone, Marseille

pas défini chez la femme de zone grise comme chez l'homme sportif. Il est important de différencier une hypertrophie normale liée à une activité sportive intense et une vraie cardiomyopathie hypertrophique (Fig. 1) (1).

> Apport de l'IRM cardiaque dans le diagnostic de cardiomyopathie hypertrophique

L'IRM, grâce à sa résolution spatiale, va permettre une étude exhaustive de l'ensemble des segments du VG. Plusieurs études récentes ont montré la supériorité de l'IRM par rapport à l'échocardiographie dans la recherche d'épaississement segmentaire du VG localisé dans les régions antéro-latérale et apicale (2, 3). En effet ces publications ont montré qu'à peu près 10 % des CMH passent inaperçus sur les échocardiographies. Ceci est expliqué par les limites de l'échocardiographie dans l'exploration de l'apex ainsi que de la paroi latérale du VG. Ces zones du VG sont difficiles à dégager en échographie du fait de la limitation des fenêtres acoustiques. D'autant plus que pour le diagnostic de CMH il est nécessaire de mesurer de l'endocarde à l'épicarde. C'est la mise en évidence de cette région épicaudique qui peut être délicate en échocardiographie. Dans les régions antéro-latérale et apicale il est établi par ces mêmes articles que l'échocardiographie sous-estime l'épaisseur maximale du VG dans ces régions.

L'IRM peut retrouver d'autres anomalies liées à la CMH mais qui ne font pas partie des critères diagnostiques. L'IRM reste la technique de référence dans le calcul de la masse myocardique par la méthode de Simpson permettant de diagnostiquer les HVG devant

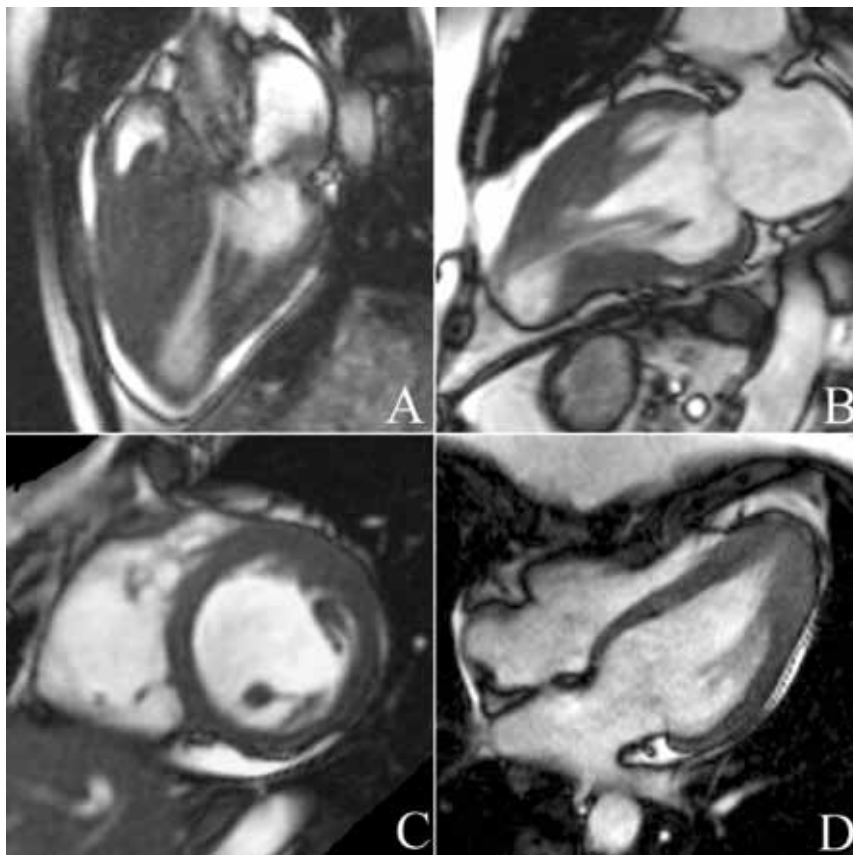


Figure 1 – Séquence IRM cinétique montrant différents types de CMH. Patient A : femme de 25 ans, sportive, avec une forme obstructive. Patient B : patient de 45 ans qui présente une forme médioventriculaire avec une chambre d'exclusion apicale. Patient C : patient de 20 ans, sportif de haut niveau, avec une forme débutante localisée à la paroi antérieure antéro-latérale du VG. Patient D : patient de 25 ans, footballeur, avec une forme apicale de la maladie.

une masse > 238 g (90 g/m^2) chez l'homme et 175 g chez la femme (80 g/m^2). Néanmoins celle-ci reste normale chez 20 % des patients qui souffrent de CMH, dans les cas où l'hypertrophie est localisée, elle n'affecte pas la masse myocardique globale. L'IRM permet également de réaliser une étude de la contractilité segmentaire (équivalent du *speckletracking* en échographie) à l'aide de séquences dites de *tagging* (tatuage). Cette séquence a pour but de réaliser un véritable quadrillage de l'ensemble du myocarde en diastole et va permettre lors de la systole de mettre en évidence les zones de moins bonne contractilité, les zones

d'hypertrophie myocardique se manifestant par des plages d'hypokinésie segmentaires.

De plus, les séquences de ciné-IRM sont utiles afin d'identifier mais aussi d'évaluer la présence d'une obstruction sous-aortique de repos. Cette obstruction se manifeste par la présence d'un artéfact de déphasage, noir, sous-valvulaire. Par ailleurs, il est associé à une fuite mitrale par mouvement antérieur de la valve mitrale qui est mise en évidence en IRM par la présence d'un artéfact dans l'oreillette gauche. En théorie il est possible de mesurer le degré de rétrécissement sous-aortique par IRM mais aucune étude

n'a validé ces mesures. La mesure du gradient sous-valvulaire aortique reste donc du domaine de l'échocardiographie.

Enfin, en étant la technique de référence pour estimer la fraction d'éjection ventriculaire, l'IRM va s'attacher à rechercher une hyperkinésie globale du VG, ou une diminution de la FEVG dans les formes évoluées.

> Apport de l'IRM dans la caractérisation du tissu myocardique

Chez 40 à 80 % des patients présentant une CMH, des zones de rehaussement tardif sont retrouvées après injection intraveineuse de gadolinium (4). Elles correspondent à des plages de fibrose myocardique. Il a été montré que la présence de ces zones de fibroses est corrélée avec un nombre plus important de troubles du rythme chez ces patients (Fig. 2) (5). Le lien avec le pronostic n'est pas encore démontré ce jour, cependant l'IRM cardiaque pourrait permettre de jouer un rôle prépondérant en discriminant les patients à haut risque de mort subite, chez lesquels un traitement spécifique pourrait être proposé.

> Conclusion

L'IRM cardiaque permet une étude précise des structures anatomiques cardiaques, s'affranchissant des limites techniques de l'échographie. Elle est en effet capable d'établir le diagnostic de CMH, en particulier dans les régions mal explorées en échocardiographie (régions antéro-septales et apicales) ainsi que de réaliser des mesures précises de l'épaisseur du myocarde, de la masse et de la fraction d'éjection VG. L'étude du rehaussement myocardique pourrait, en identifiant les zones de fi-

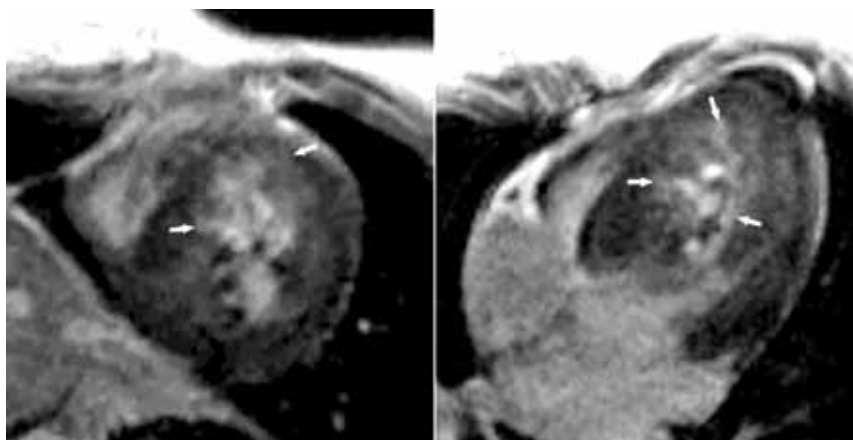


Figure 2 – Séquences de rehaussement tardif chez une patiente souffrant d'une cardiomyopathie obstructive septale. Les zones de fibroses sont rehaussées par le gadolinium et apparaissent en hypersignal (flèches) par rapport au myocarde normal.

broses, permettre de distinguer des patients à haut risque de mort subite susceptibles de bénéficier d'un défibrillateur en prévention primaire. L'amélioration des machines avec notamment l'accroissement des champs magnétiques ouvre de nouvelles perspectives diagnostiques notamment avec la quantification de la perfusion et la mesure du profil énergétique par spectroscopie au

phosphore. Ces nouvelles technologies représentent potentiellement les outils diagnostiques de demain. ■

MOTS CLÉS

IRM cardiaque, Cardiomyopathie hypertrophique, Diagnostic, Tissu myocardique

Bibliographie

1. Maron BJ, McKenna WJ, Danielson GK et al. American College of Cardiology/European Society of Cardiology clinical expert consensus document on hypertrophic cardiomyopathy. A report of the American College of Cardiology Foundation Task Force on Clinical Expert Consensus Documents and the European Society of Cardiology Committee for Practice Guidelines. *J Am Coll Cardiol* 2003 ; 42 : 1687-713.
2. Rickers C, Wilke NM, Jerosch-Herold M et al. Utility of cardiac magnetic resonance imaging in the diagnosis of hypertrophic cardiomyopathy. *Circulation* 2005 ; 112 : 855-61.
3. Moon JC, Fisher NG, McKenna WJ, Pennell DJ. Detection of apical hypertrophic cardiomyopathy by cardiovascular magnetic resonance in patients with non-diagnostic echocardiography. *Heart* 2004 ; 90 : 645-9.
4. Kim RJ, Judd RM. Gadolinium-enhanced magnetic resonance imaging in hypertrophic cardiomyopathy: in vivo imaging of the pathologic substrate for premature cardiac death? *J Am Coll Cardiol* 2003 ; 41 : 1568-72.
5. Moon JC, McKenna WJ, McCrohon JA et al. Toward clinical risk assessment in hypertrophic cardiomyopathy with gadolinium cardiovascular magnetic resonance. *J Am Coll Cardiol* 2003 ; 41 : 1561-7.