

Les cas cliniques du



Club des Cardiologues du Sport

Cardiomyopathie hypertrophique

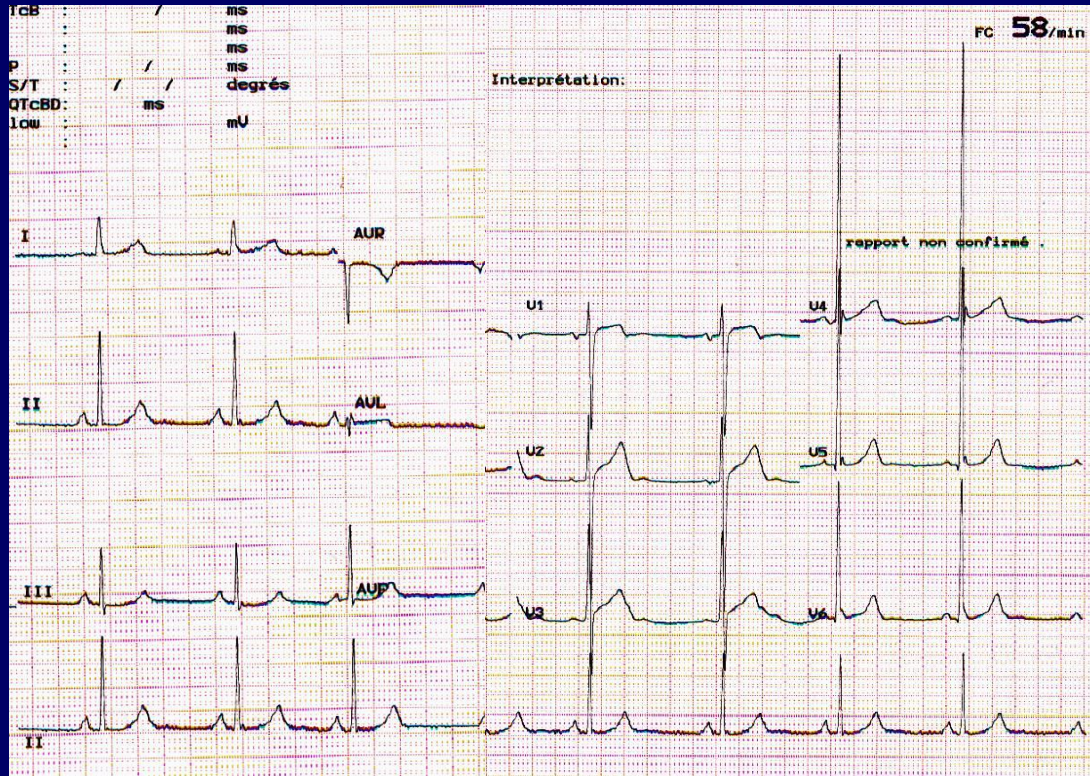
Dr JM GUY

Saint Etienne

Mise à jour novembre 2012

avis à la suite d'un premier bilan en faveur d'une MCH :

- Mr Régis D. 32 ans
- asymptomatique
- 1.72m 64kg
- Coureur à pied 7h/semaine
- Examen clinique **NORMAL**
- ECG de repos :
 - RS , PR 160 ms
 - QRS 108ms
 - repolarisation normale et Sokolow 37 mm



Dans son dossier, quelques résultats

Echocardiographie :

VG 56/34 mm

- **Septum 15mm et PP 16mm**
- **Pas de dilatation des cavités gauches**
- **FE normale 56%**
- **doppler mitral normal**
- **Cavités droites non dilatées**

- => HVG concentrique
- => arrêt du sport avec suspicion de CMH Second avis

ECG d'effort :sur cycloergomètre

320 watts à une

FC max 166/mn

Profil TA normal

Absence d'anomalie rythmique



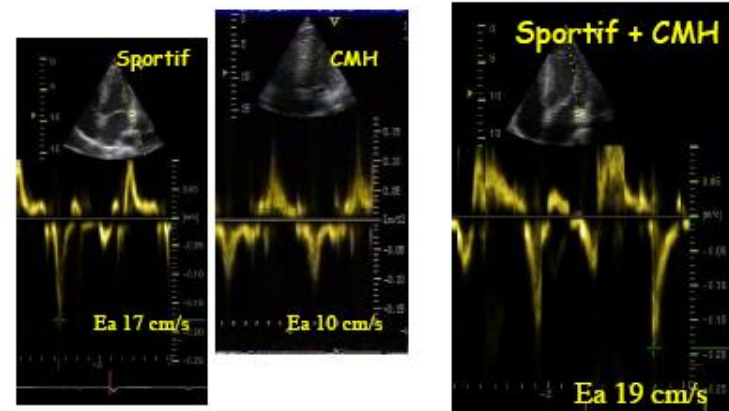
**Quels examens
auriez-vous
demandés?**

Caractéristiques de différenciation entre CMH et cœur d'athlète

Paramètres	Athlète	CMH
Interrogatoire Entraînement < 10 h/semaine Performance de haut niveau CMH familiale Mort subite familiale Symptômes (palpitation, dyspnée, douleur thoracique, lipothymie) Syncope d'effort	+	+ +++ ++ + ++
Examen physique Souffle		+
ECG de repos Troubles de repolarisation Ondes q de pseudo nécrose Arythmies		± ++ ++
Echocardiogramme Hypertrophie concentrique Hypertrophie asymétrique (S/PP > 1,5) Diamètre TDVG < 45 mm Diamètre TDVG > 55 mm Atrium gauche dilaté isolément Remplissage VG anormal (< 40 ans) Anomalie doppler tissulaire	± +	± ++ ++ - + ++ ++
Épreuve d'effort Profil TA effort anormal VO ₂ max. < valeur théorique Arythmie		++ + +
Persistance malgré déconditionnement		+++
Test génétique positif		+++

Les éléments en faveur d'une hypertrophie pathologique

- HVG pathologique $>15\text{mm H } 13\text{mm F}$ (jusqu'à preuve du contraire)
- DTD VG $<45\text{mm}$
- Dilatation OG
- $E < A$
- DTI onde S $<9\text{ cm/s}$
- et $E < 9\text{ cm/s}$



CAT devant une HVG pariétale chez un sportif de haut niveau

Femme ou enfant épaisseur pariétale > 12mm

Homme adulte épaisseur pariétale > 15 mm

ou hypertrophie limite + autre signe évocateur de CMH

CMH jusqu'à preuve du contraire

→ Arrêt total compétition et entraînement 6 mois
avec écho contrôle à 3mois

→ Tests génétiques

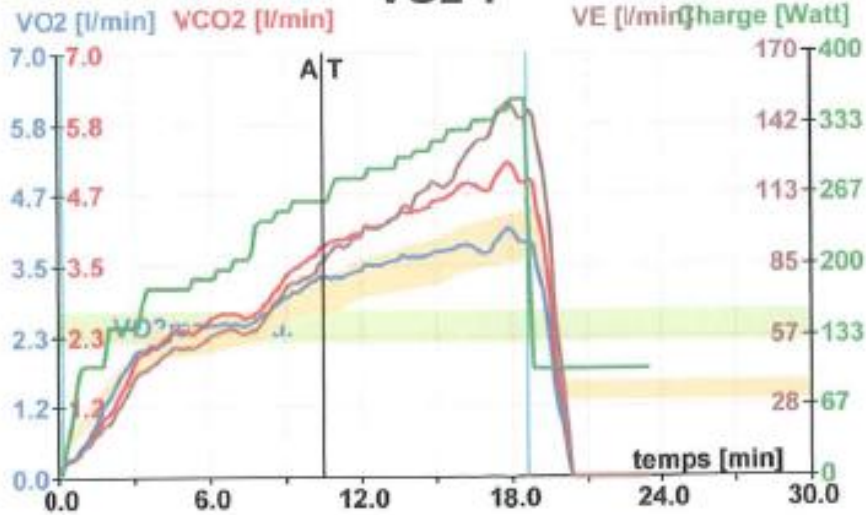
Si négatifs et normalisation épaisseur VG : reprise progressive de l'entraînement puis de la compétition sans restriction

Si positifs ou persistance de l'hypertrophie : contre-indication définitive à la compétition et à un entraînement intense

reprise de l'interrogatoire

- aucun ATCD FAMILIAL
 - pas de symptômes ,
 - pas de RA ni HTA
 - Pas d'utilisation de produit illicite
- **HABITUDES SPORTIVES**
entraînement:
5 à 8 sorties /semaine
dont 6h de course à pied
 - **PERFORMANCE EN
COMPETITION**
marathon: 2h 54
10Km :34 mn
20 premiers « templiers »
ET SURTOUT pas de baisse de performance

VO2 1



• Epreuve d'effort avec VO²

- Tapis , 8km/h...18.5km/h pente 2.7%...charge de 20.8mets
- TA max 230/80
- Arrêt par épuisement musculaire
- FC max 170/mn
- VO² 60 ml/kg/mn (155% de VO² préd) VO²/FC 22.8ml:bat
- SV1 13 mets et une FC 150/mn

	Préd.	Repos	S/Charge max.	max/préd.	SA/Max	Récup.	
Tempsh:mm:ss	-	0:00:10	0:10:30	0:18:30	-	57%	0:20:30
Pmes Watt	210.22	5.00	260.00	356.00	169%	73%	102.00
VO2 l/min	2.48	0.21	3.27	3.84	155%	85%	-
VCO2 l/min	2.73	0.19	3.78	4.82	177%	78%	-
RER (QR)	-	0.90	1.16	1.26	-	92%	-
VE l/min	80.74	5.14	85.67	143.70	178%	60%	0.12
RésVen %	-	63.92	-	-	-	-	99.16
VO2/kg ml/(min*kg)	38.82	3.28	51.06	60.00	155%	85%	-
VCO2/kg ml/(min*kg)	42.70	2.97	59.00	75.38	177%	78%	-
VE/kg l/(min*kg)	1.12	0.08	1.34	2.25	200%	60%	0.00
FC 1/min	188.00	54.00	151.00	170.00	90%	89%	105.00
VO2/FC ml/bat	14.79	3.89	21.64	22.59	153%	96%	-
PETO2 mmHg	-	98.52	95.64	106.86	-	90%	142.60
PETCO2 mmHg	-	35.98	45.91	37.89	-	121%	1.07
EQO2	-	21.45	25.77	36.74	-	70%	-
EQCO2	-	23.71	22.30	29.25	-	76%	-
VE/VCO2 slope = 21.54							



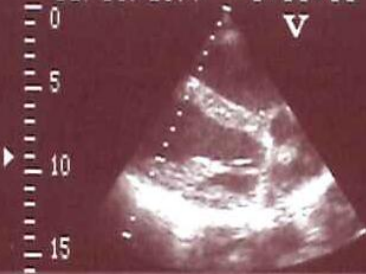Qu'en pensez vous ?
Autres examens ?

[Redacted]

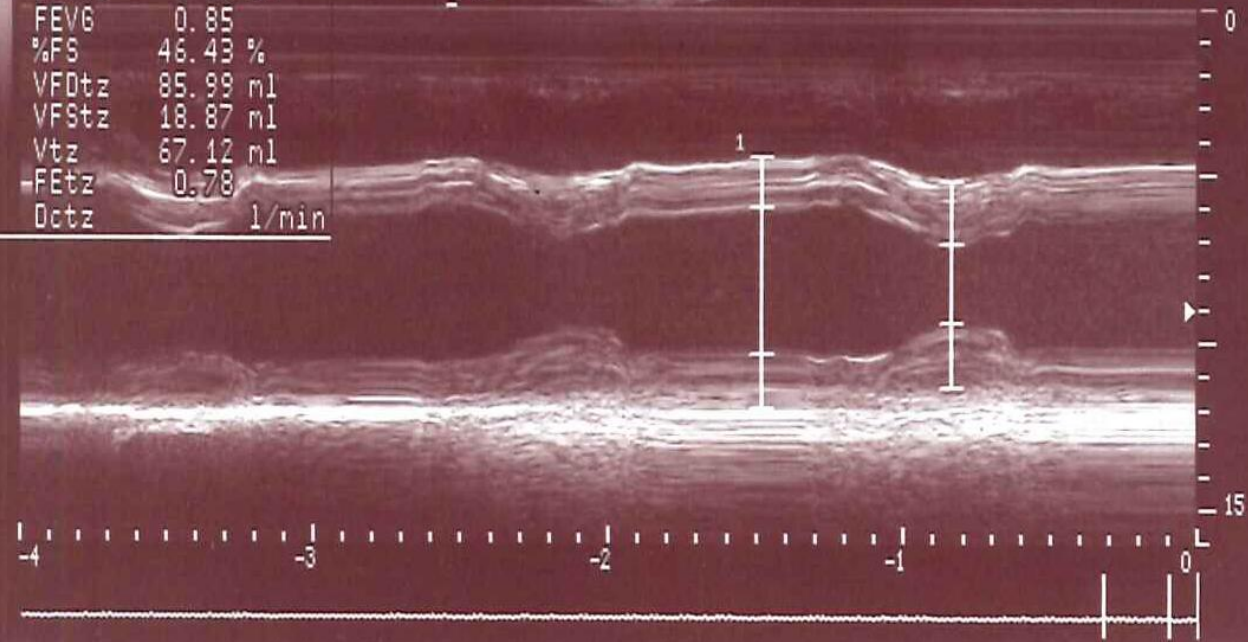
05/09/1977 NP Cardiaque TIs:0.3 02/02/10
0:00:00 FPR 2.5 MHz MI:1.4 16:14

Mesures

1 SIVd	1.51 cm
DVGd	4.33 cm
PPVGd	1.61 cm
SIVs	1.87 cm
DVGs	2.34 cm
PPVGs	1.92 cm
FEVG	0.85
%FS	46.43 %
VFDtz	85.99 ml
VFStz	18.87 ml
Vtz	67.12 ml
FEtz	0.78
Dctz	l/min



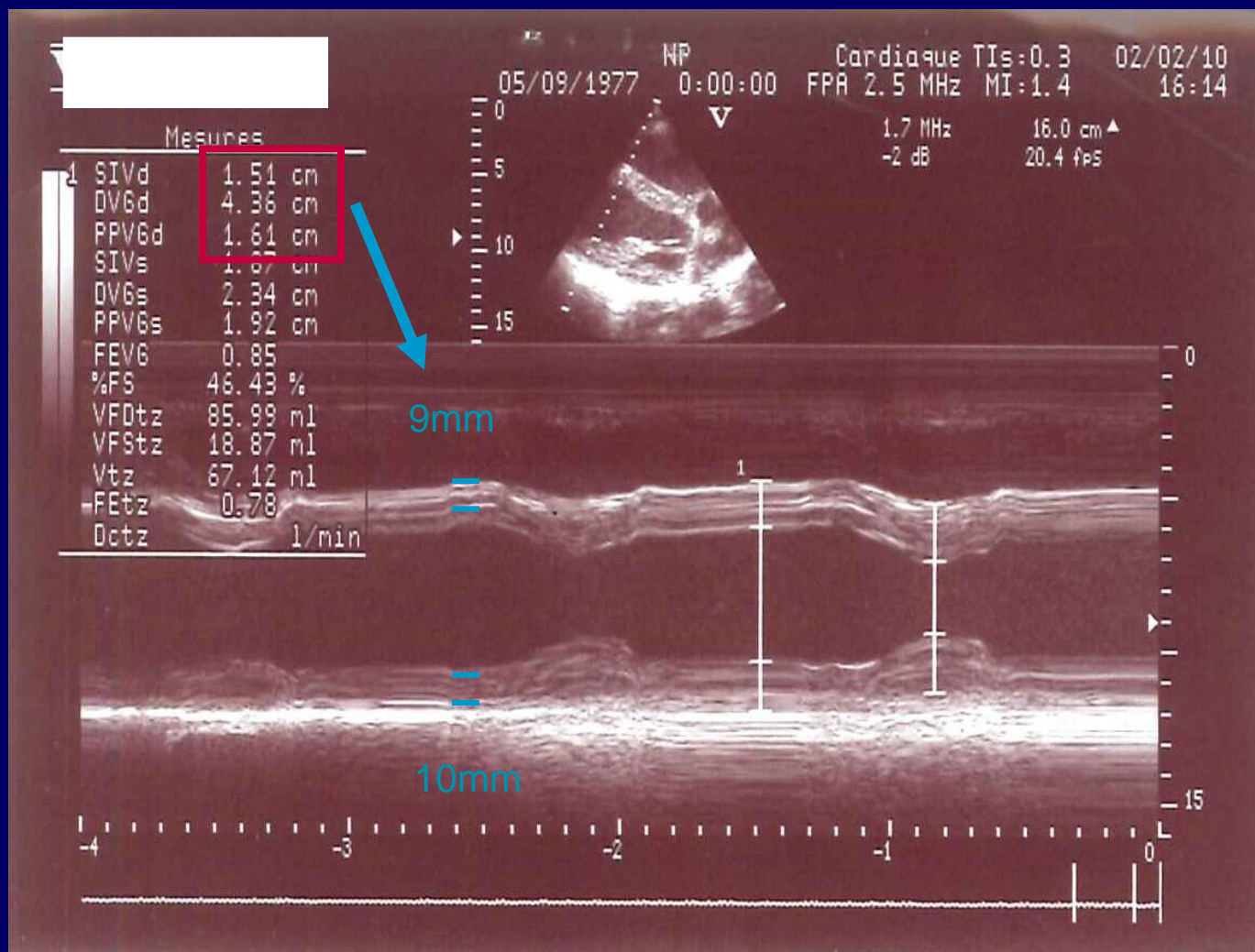
1.7 MHz 16.0 cm ▲
-2 dB 20.4 fps



Le premier problème diagnostic
entre cœur d'athlète et MCH
c'est...

L'erreur de mesure !

Surestimation de l'épaisseur des parois du VG !



En conclusion

- FAUX DIAGNOSTIC ECHOGRAPHIQUE
- LOURD DE CONSEQUENCE POUR UN SPORTIF
- Le diagnostic doit s' APPUYER

SUR UN FAISCEAU D ARGUMENTS

CLINIQUES

ECG

ECHOGRAPHIQUES

et une COHERENCE DE VO² par rapport aux performances

•